解　説【197】	正答	2	出題	第38回 C-3	設問の要点	観察所見予想	必修
	Ⅳ. 外 傷―挟 圧						

Point ▾
大量出血によるショックの症候は基本中の基本

傷病者は大量の外出血があるという。他に特異的な観察所見はない。
C問題として出題されているので解答はシンプルで，教科書的な思考で可能のはずである。

出血性ショックの症候に該当する選択肢を選ぶ。**2. 冷汗**以外には**正答**はありそうもない。

出血による循環血液量減少性ショックなので，頻脈・頻呼吸・顔面蒼白・脈圧減少がみられるはずであるが，**1.** 徐脈，**3.** 徐呼吸，**4.** 顔面紅潮，**5.** 脈圧拡大は，これらとは反対の症候である。

解　説【198】	正答	2	出題	第38回 D-34	設問の要点	疾患・病態の推定	頻出
	Ⅳ. 外 傷―挟 圧						

Point ▾
胸部圧迫による外傷性窒息は，胸部圧迫による顔面溢血をきたす

重量物の下敷きや将棋倒し，本症例のように壁と壁との間に挟まれて外傷を追う受傷形態を「挟圧外傷」**(p.941)** という。胸郭が押しつぶされ，声門が反射性に閉じるので胸腔内圧と静脈圧の急上昇と脳循環障害が同時に起こる（**2. 外傷性窒息：正答**）**(p.989)**。顔面と頸部に限局した浮腫と点状出血（顔面皮膚・眼瞼結膜）は，「胸部圧迫性顔面溢血」**(p.941)** と呼ばれる。

本症例では，頻呼吸があるが，肺挫傷・肺破裂による血気胸，肋骨骨折・フレイルチェスト（胸郭動揺）を伴うと呼吸障害が強くなる。胸郭動揺はなくSpO_2値の記載もないので，胸郭自体の損傷は軽微であったと思われる。

➤意識障害の重症度は挟圧された時間・救出までの時間による。CTスキャン・MRIの画像診断で脳実質に少数の点状出血がみられることもあるが，通常，後遺症を残すことなく完全回復する。

1. あくまでも胸部の挟圧外傷なので頭蓋底骨折 **(p.963)** は生じない。
3. 圧挫症候群（クラッシュ症候群）は，一般的には四肢の骨格筋の圧迫挫滅に伴い発症した横紋筋融解症による病態をいう。
　➢ここでは詳述しないが，国試では頻出するので，病態をよく理解しておくこと **(p.1013)**。
4. 脂肪塞栓症候群は，大腿骨や骨盤骨折に伴い，骨髄内の脂肪滴が肺微小循環系さらには大循環系の毛細血管を閉塞する重篤な疾患であるが，受傷現場で判断できるものではない（第9版では**p.227**に脂肪塞栓として触れているだけで外傷の章にも記載がない）。受傷直後ではなく，1～2日後に皮膚点状出血・意識障害・呼吸不全が出現する。

解　説 【194】	正答	4	出題	第39回 D-33	設問の要点	損傷部位の推定
	Ⅳ. 外 傷―転落・転倒					

Point ▾
意識清明期の後，急速なレベル低下をきたすのは急性硬膜外血腫の典型的な臨床経過

頭部外傷後，意識清明期を経て急速に意識レベルが低下するのは **4. 急性硬膜外血腫（正答）**の特徴である。一般問題でも比較的よく出題されるので正答は容易であろう。

本症例では，受傷が午前8時頃と推定すると約3時間で血腫が増大している。受傷後も授業を受けていたのでこの間は「意識清明期」**(p.964)** である。右片麻痺は切迫する脳ヘルニアによる **(p.961)**。12歳児にしては血圧が高いのは頭蓋内圧亢進に伴うクッシング徴候の始まりであろう。

➢急性硬膜外血腫の多くは頭蓋骨骨折を伴い，骨と硬膜との間に血腫を形成する。受傷直後，「脳震盪」**(p.965)** により一時的に意識を失うことがあるが，脳挫傷のような脳実質の損傷はないので意識はすぐに回復する。したがって，救急現場では過小評価しやすい。
その後の急速な血腫形成は，硬膜上を走行する中硬膜動脈の分枝からの動脈性の出血のためである **(p.963)**。急速に脳ヘルニアに進行するので緊急開頭手術の適応となることが多い。脳挫傷を伴う急性硬膜下血腫（後述）と異なり，血腫除去によって良好な回復を得られるので，脳外科専門施設への搬送が望ましい。

1. 脳震盪は頭部外傷による一時的な意識障害で，一般的に6時間以内に意識は回復するものをいう。脳実質に特異的な病変はない。
2. 脳内血腫 **(p.964)** は，脳実質の挫傷により血腫を形成するもので，受傷後から意識障害をきたす。受傷直後，病院搬送時には脳挫傷のようにみえたものが，数時間すると同部位に血腫を形成（遅発性脳内血腫）し，治療に難渋することがある。
3. 急性硬膜下血腫 **(p.964)** の多くは脳挫傷を伴い，受傷直後から意識障害が高度である。血腫が増大すると脳ヘルニアを回避する目的で，緊急大開頭術により頭蓋内圧の減圧を図るが，その後も脳浮腫が遷延し予後は悪い。
5. びまん性軸索損傷 **(p.965)** も，受傷直後から意識障害をきたすが，脳挫傷や頭蓋内血腫を形成せず頭蓋内圧の亢進がない。意識障害が遷延し除脳硬直や異常呼吸が出現することがある。意識が回復した後も高次脳機能障害が残り，社会復帰を困難にする。

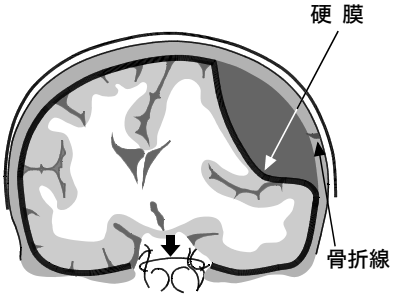

急性硬膜外血腫

側頭骨骨折の直下を走る中硬膜動脈が損傷され頭蓋骨と硬膜との間（硬膜外）に血腫ができる。

下矢印（⬇）はテント切痕の部位（右図も同じ）

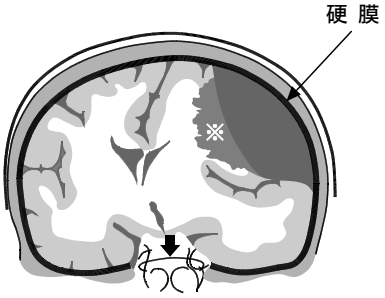

急性硬膜下血腫

頭蓋骨と脳実質との間（硬膜下）に血腫ができる。
脳実質には一次性脳損傷である脳挫傷（※印）を伴うことが多い。

本書の使い方

本書では，設問の状況設定をしっかりと把握しながら解説を読み進められるように，設問と解説を左右に配置し，思考を妨げない視点移動を考慮した見開きとしました。



設 問 ◀┼▶ 解 説

解 説 【86】	正答	1	出題	❷ 第39回 D-15	設問の要点	❸ 疾患・病態の推定	❹ 難 問
	Ⅰ．症候学―胸 痛 ❶						

Point ▼
胸痛と心電図にてST上昇があり，頸静脈怒張を伴う場合の病態は何か？ ❺

❶ 本書では出題年ごとではなく，6の分野69の項目に分類しました。
これにより，弱点を克服したい分野・項目を重点的に学習できます。

❷ 出題年次と設問番号（第38回～42回・5年分250問を収載）

❸ 設問の要点を念頭におき解説を読み進めることで，より理解度が深まります。

❹ 重要問題・頻出問題・必修問題などにマーキングを施しました。

❺ 解説(設問)のポイントを1行に集約し，キーワードには下線を施しました。

※ 巻末【便 覧】に，
❷「解説頁(年度別設問順)早見表」を掲載しました。出題年度の設問番号から解説頁を探したいときにご活用ください。
❺「point」の一覧表を掲載しました。効率的な学習，出題予想などにご活用ください。

解　説 【86】	正答	1	出題	第39回 D-15	設問の要点	疾患・病態の推定	難問
	Ⅰ．症候学―胸 痛						

Point ▼
胸痛と心電図にてST上昇があり，頸静脈怒張を伴う場合の病態は何か？

心電図モニター所見はたった3拍のQRS波しか記録されていないが，明らかにST上昇を認める。また，急性心筋梗塞の危険因子として生活習慣病があり❽(p.753)。このことから，傷病者に生じた❼**急性心筋梗塞**であるとして間違いない。
観察所見からはバイタルサインに著変を認めず，呼吸音の左右差・ラ音は認めないという。すなわち，急性心筋梗塞の合併症としての左心不全や肺うっ血がない。一方，外頸静脈怒張をきたしうる病態として，選択肢のなかで迷うのは，急性心筋梗塞の合併症として考えうる右心不全❽(p.752)か，心タンポナーデか，の選択である(p.752)。梗塞部の脆弱性で心破裂をきたし，心タンポナーデになる可能性はあるが，バイタルサインでの血圧低下はなく，ショックの病態ではないので心タンポナーデ❻(4.)ではなく，**右心不全**(1.)を**正答**とする。

❻2. 心拍出量増加：病態から考えて，あり得ない。
❻3. 胸腔内圧上昇：胸腔内圧が上昇する病態は外頸静脈怒張をきたすが，急性心筋梗塞の合併症として考えられない。
5. 末梢血管抵抗低下：急性心筋梗塞であるとすると，交感神経系の緊張などにより末梢血管抵抗が上昇することはあっても低下することは考えられない。

❼►急性心筋梗塞による右心不全は左心不全に比べて発生頻度は少ないが，右冠動脈が閉塞すると刺激伝導系の変化をきたすことが多く洞停止・完全右脚ブロックなどを合併する。また，右心室の収縮力低下による右心不全を合併することがある（p.752：本傷病者の場合）。

❻「1.～5.」or（1.）～（5.）→ 選択肢の番号を示します。
❼「►」or「⊳」or「アンダーライン・太字」
→ 注意事項・特記事項・国試関連事項・重要語・重要語句などを示します。
❽（p.○○）→「改訂第9版救急救命士標準テキスト」の参照頁を示します。

※ 標準テキスト本文が充実している項目の解説は簡潔に，説明不足と思われる項目の解説はより詳細に記述しました。